

**Protokoll i kujdesit (promocion,
parandalim, terapi, diagnoze, ndjekje dhe
riaftesim) per
Otitin ekstern akut**

**Publikimi: Dhjetor 2010
Rishikimi: Sipas nevojës**

Definicioni, problematika.

OAE eshte nje celulit i lekures se kanalit te jashtem te degjimit dhe shtreses subdermale, me shenjat e inflamacionit akut dhe me edeme variable. Ai mund te perfshije edhe llapen e veshit ose membranen timpanike.

OAE njihet ndryshe edhe si “veshi i notarit” ose “veshi tropika” dhe eshte nje nga infeksionet me te shpeshta qe ndeshin mjeket. Incidenca vjetore e OAE eshte midis 1:100 dhe 1:250 ne popullaten e pergjithshme

Objektivi.

Trajtimi dhe diagnostikimi i Otitit Ekstern Akut

Perdoruesit.

Mjeket e sherbimit te klinikes ORL ne s herbimin sekondar dhe terciar.

Parandalim

- 1- Parandalimi i grumbullimit të ujit në kanalën e jashtë të degjimit dhe ruajtja e një lekure të shëndetshme që shërben si barriere ndaj infeksioneve.
- 2- Pastrimi i tapave të cerumenit që bllokojnë kanalën e jashtë të degjimit
- 3- Përdorimi i pikave acidifikuese në vesh pak para notit dhe pas tij, si dhe gjatë kohës së gjumit, ose rregullisht 3 herë në ditë gjatë plazhit
- 4- Shmangia e përdorimit të pikave alergjike në vesh (psh. neomicina)
- 5- Përdorimi i tapave mbrojtëse gjatë të notuarit dhe parandalimi i traumave të kanalit të jashtë të degjimit.
- 6- Masa specifike parandaluese për diabetikët dhe gjendjet e imunokompromentuara.

Etapat diagnostike

Anamneza dhe egzaminimi fizik

Otoskopia

Otoskopia pneumatike

Otomikroskopia (Sipas nevojës)

Imazheria (sipas nevojës)

Etapat terapeutike

Tualeti aural (me thithje, pastrim me shpëlarje, heqja e tapave të cerumenit ose të trupave të huaj në kanalën e jashtë të degjimit)

Preparate joantibiotike me pika (antiseptik ose acidifikues)

Antibiotike me pika

Steroide me pika

Antibiotike orale

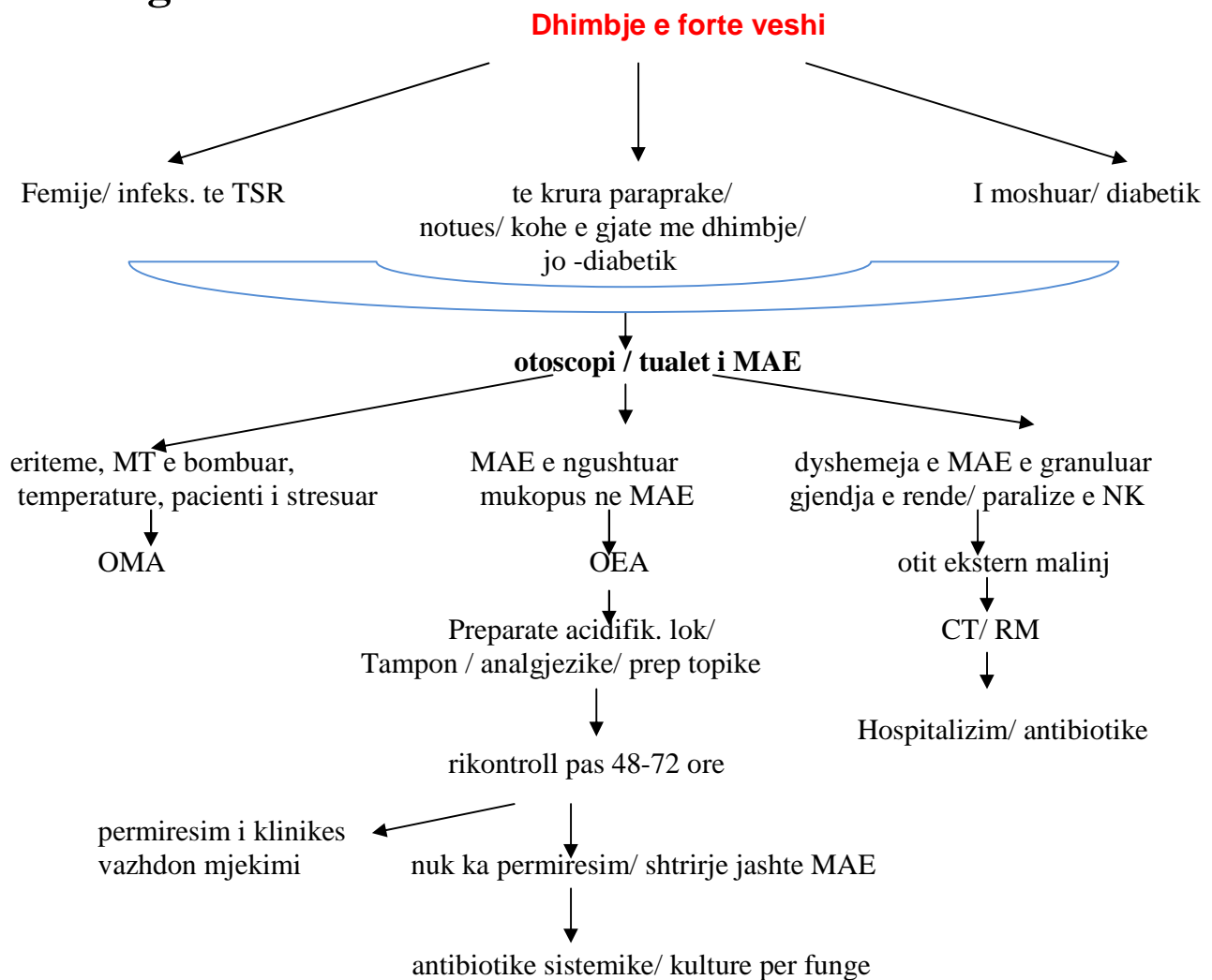
Analgjezike

Tampon veshi

Ndjekje

- 1- Tamponi, nese ka, mund te hiqet pas 24 oresh dhe ne varesi te edemes ne kanalin e jashtem te degjimit ,te rivendoset prape ose jo.
- 2- Rikontroll pas 2-3 ditesh per te pare permiresimin e shenjave kryesore te patologjise ose jo. Po keshtu te shihet edhe marrja e rregullt e terapise ose jo.
- 3- Nese obstrukcioni nuk zhduket, mund te fillohet terapia me antibiotik oral qe mbulojne P aeruginosa dhe S aureus
- 4- Zakonisht 7 dite mjekim jane te mjaftueshme.

Algoritmi.



Akronime

OEA	-	otit ekstern akut
MAE	-	kanali i jashtem i degjimit
NK	-	nerva kraniale
OMA	-	otit media akut
CT	-	scaner
RM	-	rezonance magnetike
TSR	-	trakti i siperm respirator

Bibliografia:

1. Udherrefyesi i Otitit Ekstern Akut